

# Pressekonferenz der Bundesärztekammer 2014

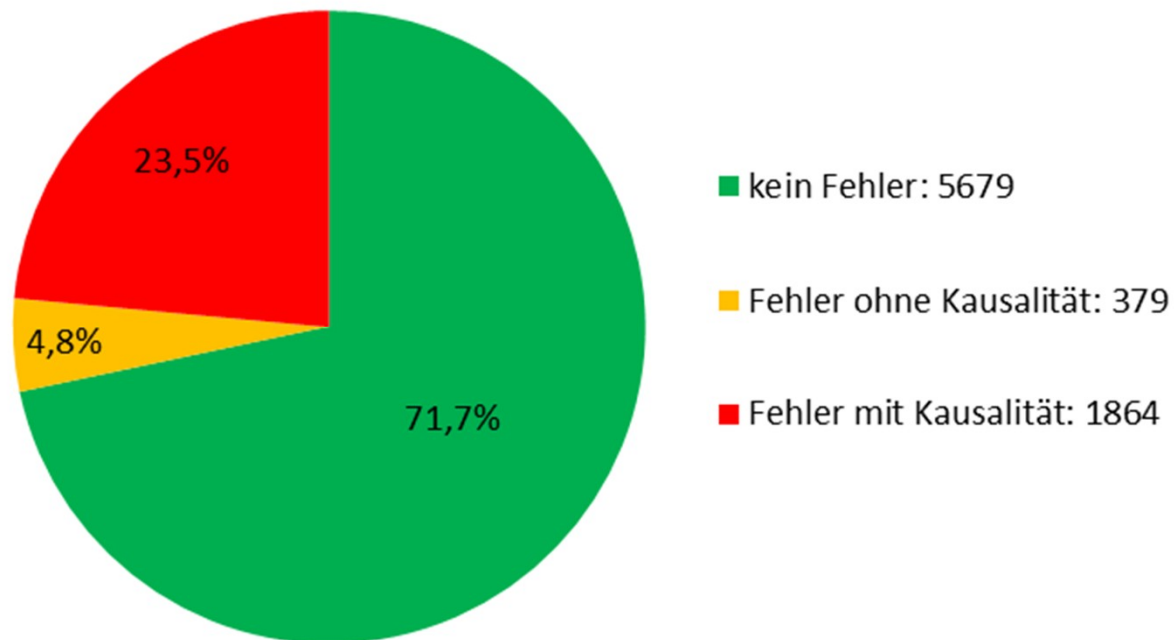


**Prof. Dr. med. Walter Schaffartzik**  
Vorsitzender der Schlichtungsstelle für Arzthaftpflichtfragen  
der norddeutschen Ärztekammern,  
Ärztlicher Leiter des Unfallkrankenhauses Berlin

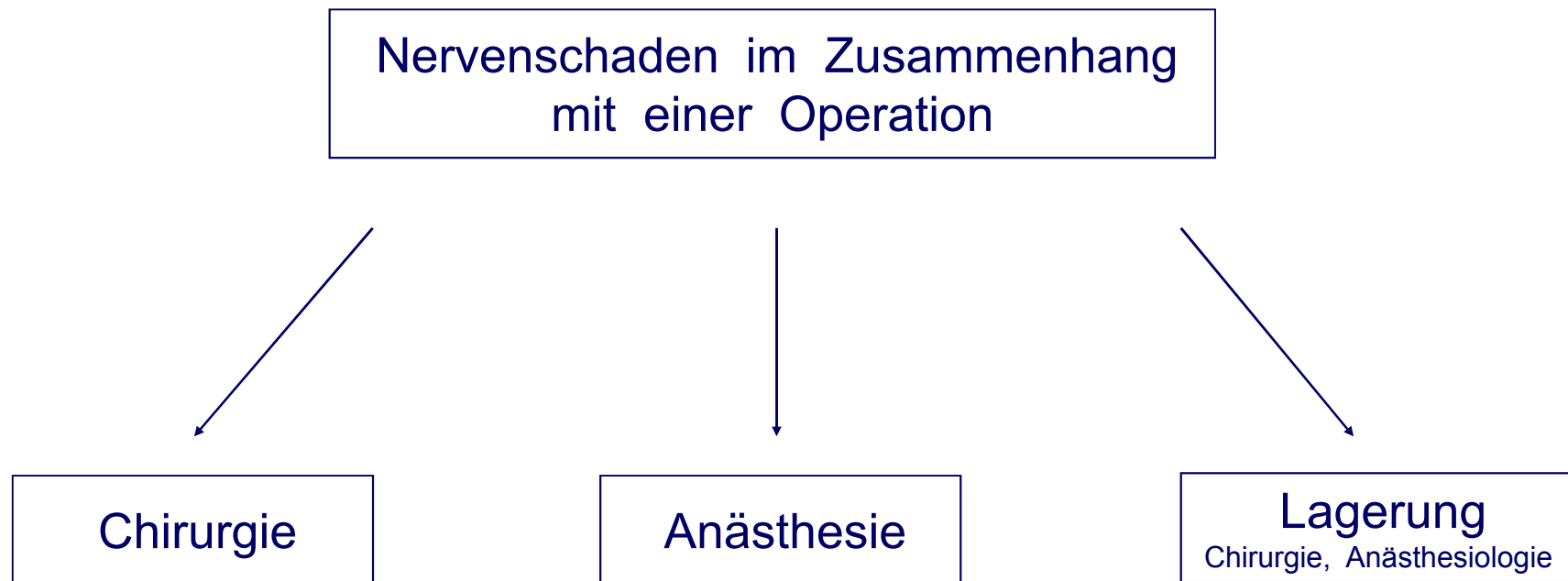
# Pressekonferenz der Bundesärztekammer 2014



Ergebnisse der 7.922 Entscheidungen der  
Gutachterkommissionen und Schlichtungsstellen im Jahre 2013



Fehler mit kausal verursachtem Schaden: Patientenansprüche begründet.  
Fehler ohne kausal verursachtem Schaden: Patientenansprüche unbegründet.



# Pressekonferenz der Bundesärztekammer 2014



Claviculafraktur Schlüsselbein rechts nach Fahrradsturz  
Osteosynthese operative Knochenverbindung mit einer Metallplatte

---

nach Fahrradsturz keine neurologischen Beeinträchtigungen

Patient vermutet Behandlungsfehler

Vorgehen der Norddeutschen Schlichtungsstelle

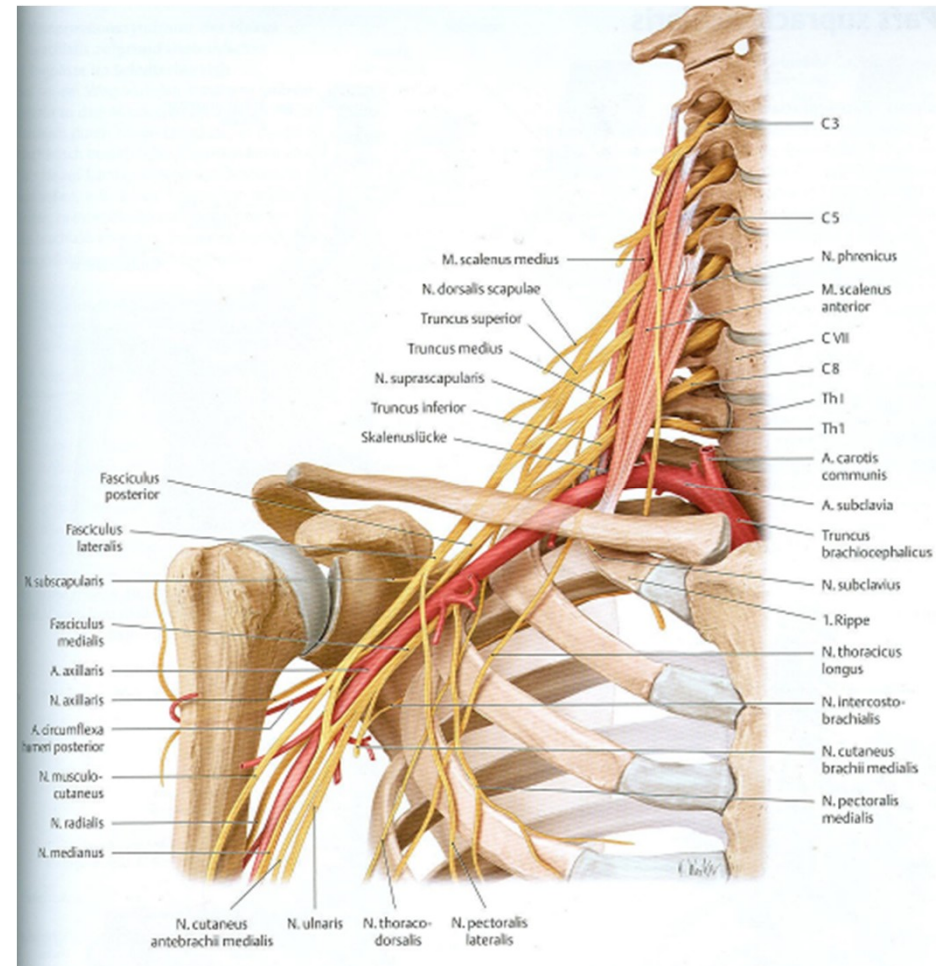
---

Läsion Plexus brachialis Armnervengeflecht rechts, Dauerschaden

# Pressekonferenz der Bundesärztekammer 2014



## Nervenbahnen im Hals - Brust - Bereich



Schünke M, Schulte E, Schumacher U, Voll M, Wesker K.  
Allgemeine Anatomie und Bewegungssystem. Obere Extremität. 4. Systematik der Leitungsbahnen. 2005, Georg Thieme Verlag, Stuttgart, 308 - 327

# Pressekonferenz der Bundesärztekammer 2014

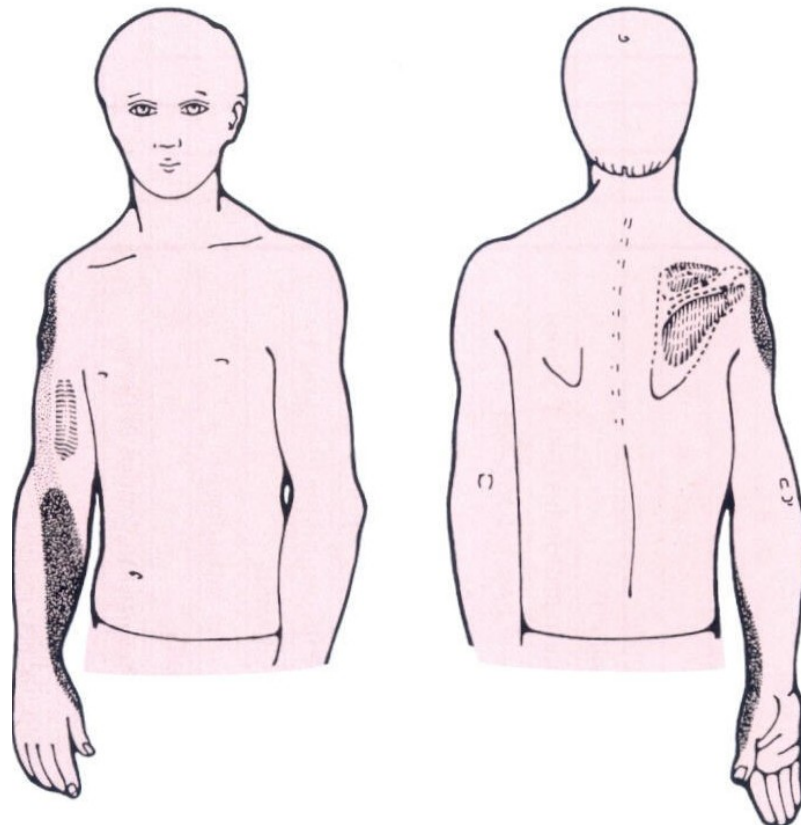


Abb. 6.1.5 Obere Armplexusparese rechts. Atrophie des M. deltoideus und M. biceps sowie der Mm. supra- und infraspinati. Innenrotationsstellung des Armes, sodass die Handfläche von hinten sichtbar wird.

Mumenthaler M, Stöhr M, Müller-Vahl H. Läsionen peripherer Nerven und radikuläre Syndrome. 6.1 Läsionen des Plexus cervico-brachialis. 2007, Thieme Stuttgart, 169 - 219

# Pressekonferenz der Bundesärztekammer 2014



**Claviculafraktur** Schlüsselbein **rechts nach Fahrradsturz**  
**Osteosynthese** operative Knochenverbindung mit einer Metallplatte

---

**Mögliche Schadensursachen** Sind geeignet, den eingetretenen Gesundheitsschaden des Patienten verursacht zu haben.:

- Operation
  - Anästhesie  
Allgemeinanästhesie (Narkose), Regionalanästhesie (interskalenäre Plexusanästhesie)
  - Lagerung während der Operation
- 

**Läsion Plexus brachialis** Armnervengeflecht **rechts, Dauerschaden**

# Pressekonferenz der Bundesärztekammer 2014



**Claviculafraktur** Schlüsselbein **rechts nach Fahrradsturz**  
**Osteosynthese** operative Knochenverbindung mit einer Metallplatte

---

**Vorgehen der Norddeutschen Schlichtungsstelle:**  
**Ärztliche Begutachtung** in Abstimmung mit den Parteien

**Beteiligte Fachdisziplinen:**

- Unfallchirurgie / Orthopädie
- Anästhesiologie
- ggf. Neurologie

---

**Läsion Plexus brachialis** Armnervengeflecht **rechts, Dauerschaden**



# Pressekonferenz der Bundesärztekammer 2014

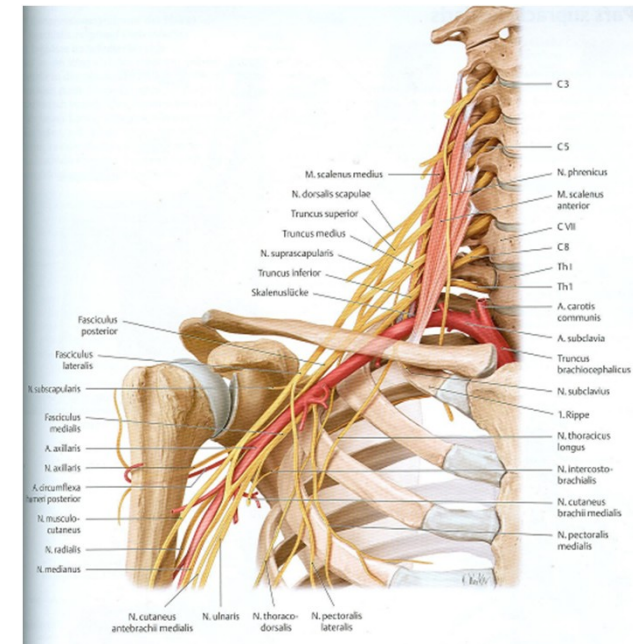


**Claviculafraktur** Schlüsselbein **rechts** nach **Fahrradsturz**  
**Osteosynthese** operative Knochenverbindung mit einer Metallplatte

Falscher Weg bei der Begutachtung:

Bei der Operation können Nerven-  
schäden auftreten **typisches Risiko**.

Verwirklichung eines **typischen Risikos**  
wird mit richtigem ärztlichen Verhalten  
**gleichgesetzt** schicksalhafte Komplikation.



Neu J. Die gutachterlich zu differenzierenden Gesundheitsschäden. 2013 [www.norddeutsche-schlichtungsstelle.de](http://www.norddeutsche-schlichtungsstelle.de)

**Läsion Plexus brachialis** Armnervengeflecht **rechts, Dauerschaden**

# Pressekonferenz der Bundesärztekammer 2014



Claviculafraktur Schlüsselbein rechts nach Fahrradsturz  
Osteosynthese operative Knochenverbindung mit einer Metallplatte

---

Aufgaben des Gutachters verschiedene mögliche Schadensursachen:

Gutachter muss sich eingehend mit der Dokumentation der zu prüfenden Maßnahme auseinandersetzen. Prüft auch Vor- und Nachbefunde.

Gutachter hat zu prüfen, ob die ärztliche Behandlung technisch korrekt durchgeführt worden ist. Hat der Arzt alles getan, das bekannte Risiko Nervenschaden möglichst gering zu halten?

---

Läsion Plexus brachialis Armnervengeflecht rechts, Dauerschaden

# Pressekonferenz der Bundesärztekammer 2014



Claviculafraktur Schlüsselbein rechts nach Fahrradsturz  
Osteosynthese operative Knochenverbindung mit einer Metallplatte

---

Gutachterliche Aussagen

Bezug auf Einzelfall, nicht nur auf Komplikationsstatistiken.

Darstellung der Ursachen einer Komplikation.

Was wurde getan, um die Komplikation zu verhindern? Prophylaxe

---

Läsion Plexus brachialis Armnervengeflecht rechts, Dauerschaden

# Pressekonferenz der Bundesärztekammer 2014



Claviculafraktur Schlüsselbein rechts nach Fahrradsturz  
Osteosynthese operative Knochenverbindung mit einer Metallplatte

---

Die gutachterliche Aussage

Entweder

Anhaltspunkte für die fehlerhafte Durchführung der Maßnahme  
→ Komplikation vermeidbar.

Oder

Korrekte Durchführung der Maßnahme  
→ Komplikation war unvermeidbar.

---

Läsion Plexus brachialis Armnervengeflecht rechts, Dauerschaden

# Pressekonferenz der Bundesärztekammer 2014



Claviculafraktur Schlüsselbein rechts nach Fahrradsturz  
Osteosynthese operative Knochenverbindung mit einer Metallplatte

---

Gutachterliche Prüfung Unfallchirurgie / Orthopädie

- Operation
  - - Indikation
  - - Prüfung des chirurgischen Vorgehens: Operationsbericht

---

Läsion Plexus brachialis Armnervengeflecht rechts, Dauerschaden

# Pressekonferenz der Bundesärztekammer 2014



Claviculafraktur Schlüsselbein rechts nach Fahrradsturz  
Osteosynthese operative Knochenverbindung mit einer Metallplatte

---

Gutachterliche Prüfung Anästhesiologie

- interskalenäre Plexusanästhesie
  - - Indikation
  - - Anlage der interskalenären Plexusanästhesie mit Nervenstimulator und Ultraschall: Anästhesieprotokoll

# Pressekonferenz der Bundesärztekammer 2014

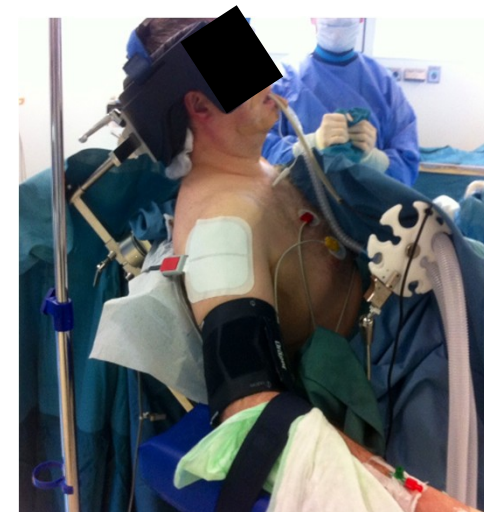

Claviculafraktur Schlüsselbein rechts nach Fahrradsturz  
Osteosynthese operative Knochenverbindung mit einer Metallplatte

---

Gutachterliche Prüfung: Unfallchirurgie / Orthopädie,  
Anästhesiologie

- Lagerung während der Operation
  - - Operationsbericht, Anästhesieprotokoll  
Beach-Chair-Lagerung



---

Läsion Plexus brachialis Armnervengeflecht rechts, Dauerschaden

# Pressekonferenz der Bundesärztekammer 2014



Claviculafraktur Schlüsselbein rechts nach Fahrradsturz  
Osteosynthese operative Knochenverbindung mit einer Metallplatte

---

Gutachterliche Prüfung: ggf. Neurologie wenn es darauf ankommt

- Schadenspräzisierung
  - Schadenslokalisierung
  - Schadensausmaß
- 

Läsion Plexus brachialis Armnervengeflecht rechts, Dauerschaden



# Pressekonferenz der Bundesärztekammer 2014



Claviculafraktur Schlüsselbein rechts nach Fahrradsturz  
Osteosynthese operative Knochenverbindung mit einer Metallplatte

---

Ergebnis der gutachterlichen Prüfung

- Keinen Behandlungsfehler Unfallchirurgie / Orthopädie, Anästhesiologie feststellt, keine neurologische Begutachtung.
- Nervenschaden stellt im vorliegenden Fall eine unvermeidbare Komplikation dar.

---

Läsion Plexus brachialis Armnervengeflecht rechts, Dauerschaden

# Pressekonferenz der Bundesärztekammer 2014



## Gutachterkolloquium: Optimierung von Arzthaftungsgutachten



**13.09.2014**

Deutschland - Berlin

**01.11.2014**

Deutschland - Berlin

**29.11.2014**

Deutschland - Bochum

Die fundierte Entscheidung in einer arzthaftungsrechtlichen Auseinandersetzung vor Gericht oder bei einer Gutachterkommission bzw. Schlichtungsstelle erfordert grundsätzlich auch ein medizinisches Sachverständigengutachten. Zur guten Qualität eines Gutachtens trägt neben – voraussetzender - medizinischer Fachkompetenz auch die Kenntnis der jeweiligen rechtlichen Grundzüge des Rechtsgebietes bei, in welchem die Auseinandersetzung stattfindet. Das Kolloquium dient dazu, die aus Tausenden von Gutachten gewonnenen Erkenntnisse den Gutachtern aus sozusagen erster Hand zur Verfügung zu stellen und somit durch Vermeidung von juristischen Ungenauigkeiten die Qualität der Gutachten zu steigern.